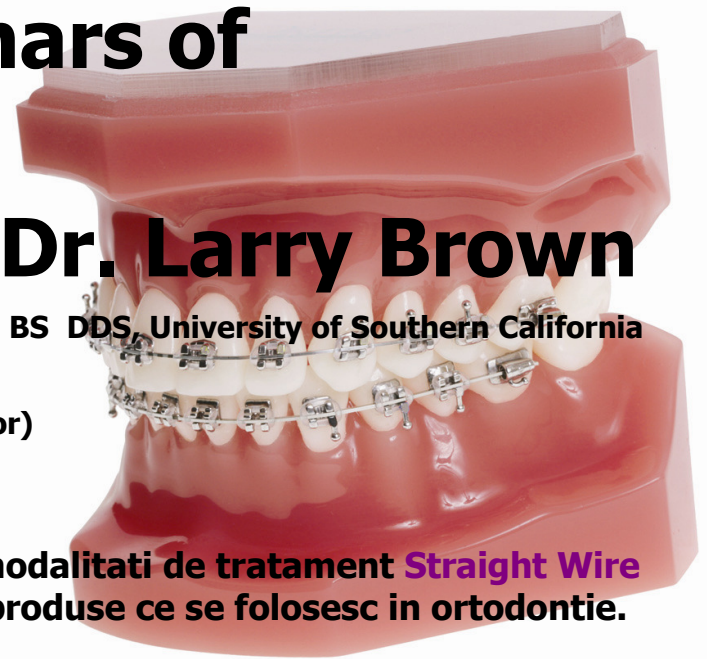


Orthodontic seminars of California

Dr. Larry Brown

BS DDS, University of Southern California



Data : 28 si 29 mai 2010

Locatie : Bucuresti (locatia va fi precizata ulterior)

Ore : 9:30 la 18:30 (coffee break + lunch)

Acest seminar va aduce in discutie noi modalitati de tratament **Straight Wire Appliance (SWA) si va prezenta noi produse ce se folosesc in ortodontie.**

PARTEA I (28 mai 2010):

Folosirea SWA ca aparat orthodontic fix functional in tratamentul dentitiei mixte si in cazul pacientilor tineri.

Acest curs va oferi oportunitatea medicului ortodont sa recunoasca malocluziile si disfunctionalitatile miofunctionale care se dezvoltă la tinerii pacienti.

Ortodontul va invata cum o "functie" afecteaza "forma" arcadelor dentare – va intelege efectul pe care il au defectele de tesut moale asupra dezvoltarii unei malocluzii sau a unei anomalii faciale.

Tratarea "functiei" si a "formeii" in acelasi timp, folosind SWA.

Tratamentul timpuriu al unor disfunctionalitati severe este esential pentru a evita dezvoltarea unei fizionomii anormale.

De ce rezultatul tratamentului ortodontic nu va fi stabil fara tratarea disfunctionalitatilor oro-faciale.

Medicul va fi capabil sa inteleaga sistemul simplu prin care Dr. Brown, folosind SWA si alte sisteme auxiliare fixe va obtine pentru pacienti:

- **Armonie estetica intre buze, arcade si dantura**
- **Un tratament fara extractii pentru majoritatea cazurilor folosind "modificarile de eruptie"**
- **Un zambet si o estetica faciala placuta si frumoasa**
- **Ocluzie optima de Clasa I.**

Program Part 1 :

Prezentarea mai multor cazuri clinice cu diferite tipuri de malocluzie care se trateaza cu SWA si auxiliare.

1. *Dentitie mixta (varsta 9-10 ani) – Tratament in doua faze*
Caz de malocluzie severa cu probleme functionale care necesita tratament timpuriu.
Clasa II – dentara si scheletala, cu ocluzie adanca si ocluzie deschisa
Clasa III – dentara si scheletala

2. *Dentitie intarziata mixta si la adolescenti(11-14 ani)*

Clasa II – dentara si scheletala

Clasa III – dentara si scheletala

Prezentarea acestor cazuri va arata medicilor participanti, cum sistemul Dr. Brown permite medicului constanta si sistemicitate in obtinerea unor rezultate ortodontice si ortopedice pentru diferite tipuri de malocluzie.

PARTEA II (29 mai 2010):

Folosirea SWA in tratamentul ortodontic extractionist.

- **Tratamentul extractional. Explicatii si discutii privind inchiderea spatiilor prin migrarea mecanica folosind fortele de Clasa I, Clasa II sau Clasa III.**
- **Prezentarea cazurilor clinice de Clasa I, Clasa II sau Clasa III tratate prin extractii si folosirea situatiilor diferite de ancorare prin compararea cu folosirea elasticelor intraorale, a resorturilor inchise de NiTi sau catenelor.**
- **Cum se foloseste diagnosticul estetic facial, analiza spatiilor, analiza cefalometrica pentru determinarea necesitatilor de ancorare a cazului – ancorare minima, moderata sau maxima. Diagnosticile terapeutice.**
- **Folosirea mini-implantelor pentru cresterea ancorajului.**

Discutiile si analiza cazurilor prezentate mai sus va include si analiza urmatoarelor subiecte

I. Tratamentul mecanic folosind SWA

a. Aplicarea bracketurilor si inelor

- bracketurile auto ligaturate vs. bracketurile ligaturate
- ligaturi si module anti microbiene.
- 6 solutii pentru o ocluzie optima si o stabilitate a tratamentului pe termen lung.

b. Arcurile folosite in SWA

- Arcurile NiTi activate termic – pentru obtinerea unei forte optime de aliniere
- Arcurile de otel rectangulare – arcurile de lucru cu demonstratii practice
- Arcurile utility preformate 16X16 – folosite in perioada de crestere (dentitie mixta) ca "aparatus functional"
- Arcurile "Reverse curve" (cu curba lui Spee accentuata) NiTi folosite pentru deschiderea ocluziei.
- Arcul 16x22 NiTi de intruzie pentru intruzia incisivilor si deschiderea ocluziei.
- Arcul 19x25 NiTi, 20° cu torque aditional pentru zona incisivilor.

c. Auxiliarele SWA

- Resorturile NiTi inchise sau deschise, elasticele intraorale, catenele, headgear-ul, stopurile si carligele.
- Expansorul transpalatinal din NiTi (activat termic) si Bara transpalatinala activata termic pentru rotirea molarilor. Combinate cu SWA, lucreaza ca si un "aparatus functional fix" pentru modificarile de eruptie timpurie in cazurile de dentitie mixta. Aceste asunt usor de aplicat, asigura o forta constanta si optima si nu au nevoie de ajustari dupa ce sunt aplicate.
- Bite Guides – un mic aparat fixat pe incisivi care se foloseste pentru deschiderea ocluziei si ortopedic determina avansarea mandibulei, corectand o Clasa II scheletala prin modificari de crestere
- Twin-force bite corrector – un aparat fix, atasat SWA pentru a corecta dificultatile Clasei II, discrepantele scheletale si dentare.

d. Discutii despre diferite tipuri de migrari dentare

- Translatii, rotatii, tipping, intruzie, extruzie

e. Tehnica distalizarii molarului

folosind mini-implantele cu elasticele intraorale.

II. Discutie despre evolutia tratamentului ortodontic.

- Efectele tesutului moale sau disfunctiilor musculare asupra tesutului dur.
- Diagnosticul si recunoasterea diferitelor moduri de crestere a arcadelor.
- Folosirea Evaluarii Estetice a fetei si buzelor combinata cu modele de studiu ortodontice si radiografiile cefalometrice si masuratorile pentru obtinerea unui rezultat estetic al tratamentului impreuna cu o ocluzie optima.
- Recunoasterea malocluziei scheletului sau a dintilor.

III. Diagnosticul pentru diferite grupe de varsta, pentru pacientii tineri.

- Care este varsta optima pentru a incepe un tratament in functie de diferitele situatii de malocluzie.
- Majoritatea tinerilor pacienti pot fi tratati non-extractional, daca momentul inceperii tratamentului este ales corect si nu este pornit prea tarziu.
- Folosirea si maximizarea efectelor eruptiei naturale in cazul tratamentului ortodontic.
- Lucrand impreuna cu natura, pentru a obtine o armonie faciala a buzelor, danturii si arcadelor, combinata cu o perfecta ocluzie de Clasa I, pentru rezultate stabile.
- "modificarile naturale in eruptie".

IV. Cum se diagnosticheaza si cum se trateaza adecvat cazurile cu extractie

Un material complet despre curs va fi dat medicilor participanti.

Dupa curs veti intelege ca prin folosirea sistemului Dr. Brown – Ortodontia Estetica, medicul curant va fi capabil sa obtina pentru fiecare pacient un rezultat estetic superior si o ocluzie optima.

Cu ajutorul sistemului Dr. Brown pentru tratamentul ortodontic veti fi capabili sa obtineti pentru pacientii Dumneavoastra:

- ocluzie optima
- armonie estetica intre buze, dantura si arcade
- Tratarea pacientilor tineri, in general, fara extractia dintilor, folosind "Modificarile de eruptie"
- estetica faciala si un zambet frumos si placut



TAXA DE PARTICIPARE ESTE DE 238 EUR (TVA inclus).

include 2 zile de curs, caietul cursului;

pauze de cafea si pranz in ambele zile;

un set de produse utile in cabinetul ortodontic

Detalii la tel: 021-2302827 sau pe www.dent-a-america2000.ro